Diploma Santé la prépa médecine

Révisions :

UNIVERSITÉ PARIS EST CRETEIL
2025 - 2026

Circulation et respiration – Anatomie

Fiche de cours N°5

Artères et veines coronaires

PLAN

I. Artère coronaire droite

II. Artère coronaire gauche

Légendes

Notion nouvelle cette année

Notion hors programme

Notion déjà tombée au concours

Astuces et méthodes

I. Artère coronaire droite	**Artère de type terminal**
Schémas	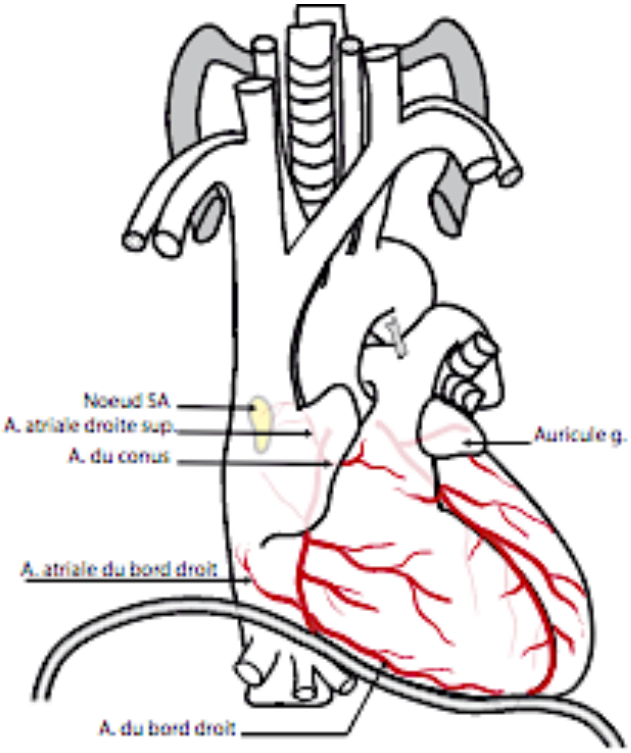 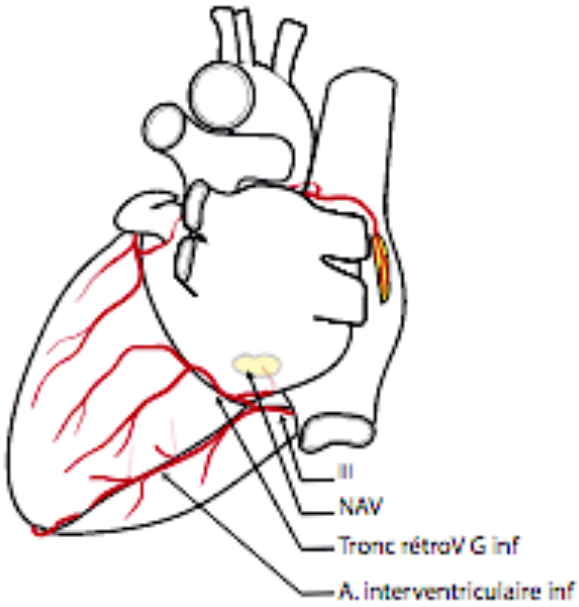 *NB : Une obstruction entraînera une ischémie puis un infarctus du myocarde (l'une des principales causes de mortalité dans les pays industrialisés).* *NB : Les artères coronaires se remplissent pendant la diastole.*

I. Artère coronaire droite	**Trajet**	
Naît de l'aorte ascendante :	• Au niveau du flan antéro-latéral droit de sa portion initiale de l'aorte ascendante • Au niveau du **sinus aortique,** ou **de Valsalva antéro-latéral droit**	
Présente :	Un **1er segment** (*très court*) :	• De l'origine de l'artère **coronaire droite** • Au **sillon coronaire droit**
	Un **2ème segment** (*vertical*) :	• Dans le **sillon coronaire droit** (entre l'atrium et le ventricule droits)
	Un **3ème segment** :	• À la face **inférieure** du cœur • Se poursuit jusqu'à la **croix** des **sillons**
	• Ces 3 segments sont séparés par un **coude supérieur** (entre les 1er et 2ème segments) et un **coude inférieur** (entre les 2ème et 3ème segments)	
	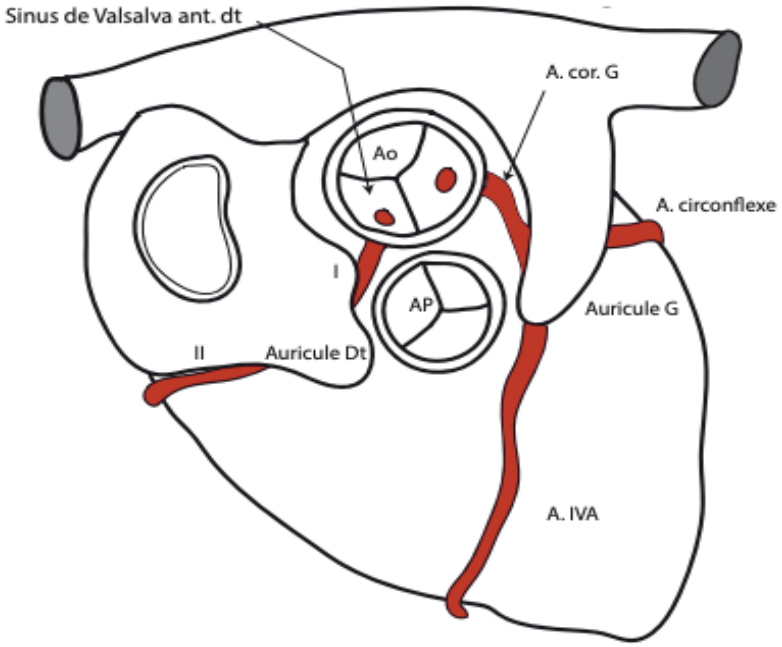	
Coronographie	• Opacifie les artères coronaires afin de détecter une éventuelle **obstruction**.	

I. Artère coronaire droite	**Collatérales**	
Branches ascendantes	**Artère atriale droite supérieure** (*la plus importante*) :	• Vascularise le **nœud sino-atrial** (véritable pacemaker du cœur)
	• Les autres branches sont assez **variables** • On décrit souvent l'artère **atriale du bord droit**	
Branches descendantes	• À destinée du **ventricule droit** • Se dirigent vers le **sillon interventriculaire** antérieur sans toutefois **jamais** l'atteindre	
	Artère du cône artériel (*ou artère du conus*) :	• Vascularise l'**infundibulum** pulmonaire
Schéma	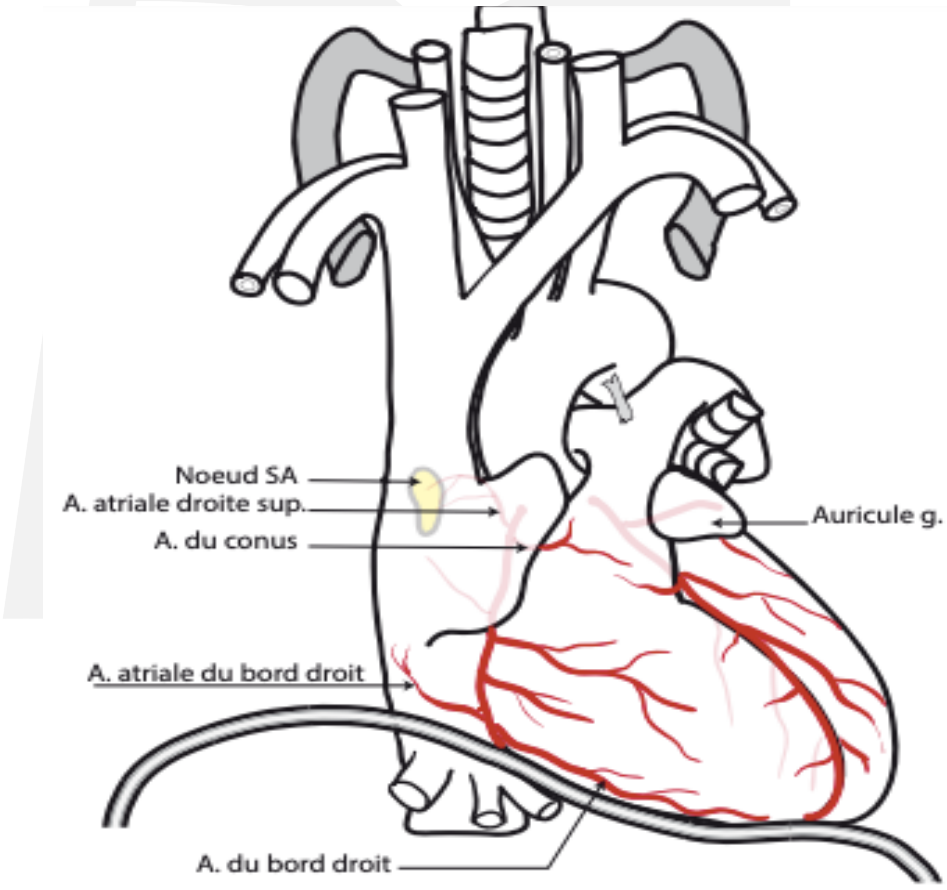	

I. Artère coronaire droite	Collatérales (suite)		
Le 3ème segment donne :	**2 branches terminales :**	**Tronc rétro-ventriculaire gauche inférieur :**	• Vascularise le **ventricule gauche** et une partie de l'**atrium gauche** • Vascularisation partagée avec l'artère **circonflexe** (branche de l'artère coronaire **gauche**) • Donne l'artère **septale** pour le **nœud atrio-ventriculaire**
		Artère interventriculaire inférieure :	• Se poursuivant plus ou moins jusqu'à l'**apex** du cœur • Vient à l'encontre de l'artère **interventriculaire antérieure** (branche de l'artère coronaire **gauche**) • Donen des branches pour les ventricules gauches et droit
Schéma	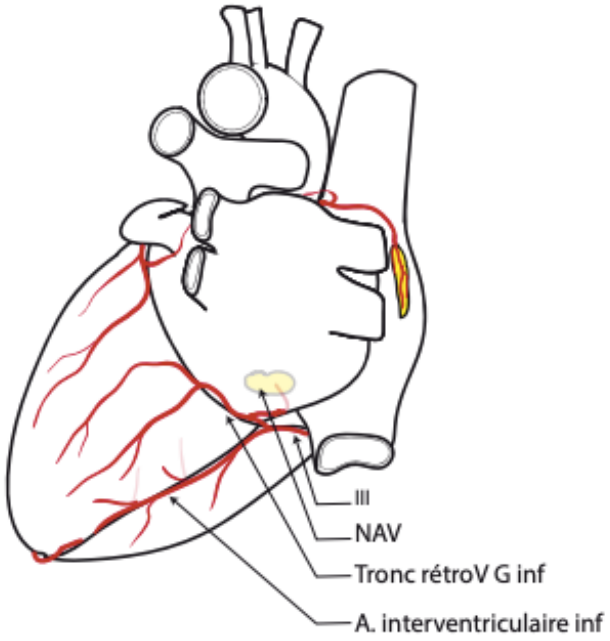		

II. Artère coronaire gauche	**Trajet**
Naît de l'aorte ascendante :	• Au niveau du flan antéro-latéral gauche de l'aorte ascendante • Au niveau du **sinus de Valsalva** (**antéro-latéral gauche**) *NB : les deux sinus antérieurs sont coronaires, alors que le postérieur ne l'est pas*
	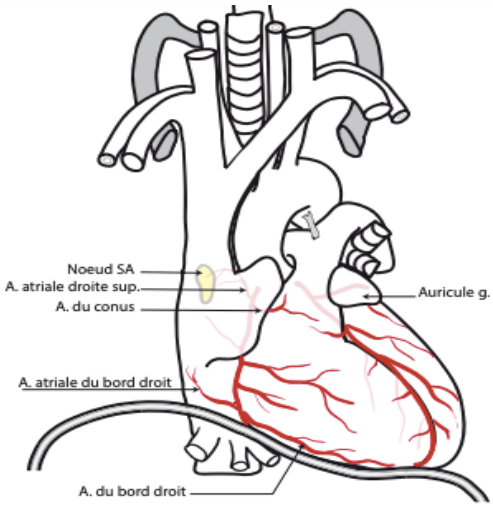 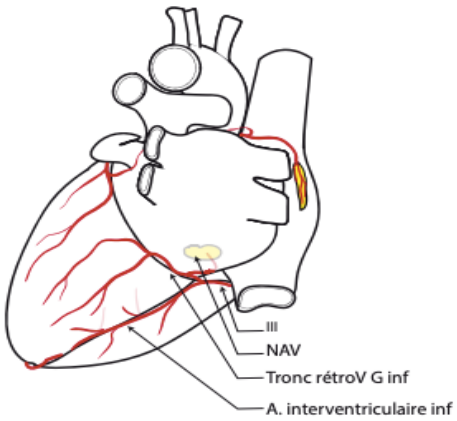 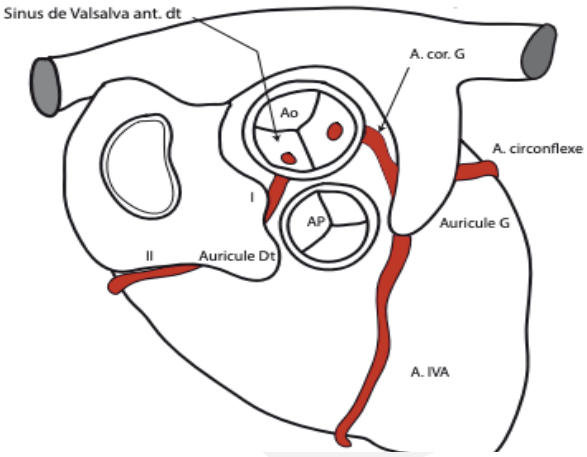 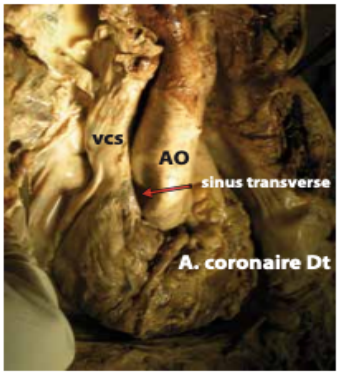

II. Artère coronaire gauche	Collatérales	
Artère circonflexe	• Chemine dans le **sillon atrio-ventriculaire gauche** (ou sillon coronaire gauche) • Donne :	• Des artères **ascendantes** pour l'**atrium gauche** • Des artères **descendantes** (ou **marginales**) pour la partie du **ventricule gauche** non vascularisée par le tronc rétro-ventriculaire gauche • On peut citer l'artère **atriale gauche supérieure principale** et l'artère atriale du **bord gauche**
Dominance cardiaque	• L'artère coronaire **droite** est le plus souvent **dominante** sur l'artère coronaire gauche (son territoire s'étend au-delà des cavités droites) : c'est la dominance cardiaque droite • Beaucoup plus rarement, l'artère circonflexe se poursuit jusqu'à la croix des sillons et prend le relais du tronc rétro ventriculaire gauche et peut parfois même donner l'interventriculaire inférieure : c'est la dominance cardiaque gauche	

II. Artère coronaire gauche	Artère interventriculaire antérieure (IVA)		
Naît en arrière du tronc de l'artère pulmonaire :	• Qu'elle contourne par la **gauche** pour atteindre le **sillon interventriculaire antérieure** • Contourne ensuite l'**apex** et se termine dans le **sillon interventriculaire postérieur**		
	Donne :	**Branches droites courtes et fines :**	• Pour la portion du **ventricule droit** non vascularisée par les artères de la coronaire droite
		Branches plongeant dans l'épaisseur du septum interventriculaire :	• La **2ème artère septale** est souvent la plus volumineuse • Chemine dans le **trabécule septo-marginal** • Se termine dans le **muscle papillaire antérieur** • Vascularise ainsi le **faisceau atrio-ventriculaire** du système cardionecteur
		Branches volumineuses pour la face antérieure du ventricule gauche :	• Appelées artères **diagonales** • Au nombre de **2** à **4** • La **1ère** est souvent la plus volumineuse et peut naître de la **bifurcation** de la **coronaire gauche** (on l'appelle alors l'artère **bissectrice** ou diagono-marginale)
	• L'artère IVA est croisée par la **grande veine coronaire** • Qui vient rejoindre l'artère circonflexe dans le **sillon coronaire gauche** • Puis passe au-dessus de la croix des sillons avant de se terminer dans l'**atrium droit**		

II. Artère coronaire gauche	**Image de dissection et coronographie**
Éléments visibles	• Sillon **interventriculaire antérieure** • Auricule **gauche** • Auricule **droit** • Artère **IVA** • Sillon **profond atrio-ventriculaire droit** • Artère **coronaire droite** • Ventricule **droit** • Tronc de l'artère **pulmonaire** • Aorte **ascendante** (ici sectionnée)
	• **Artère IVA** (*qui contourne l'apex du cœur pour se poursuivre sa face inférieure*) • **Artère circonflexe** (*qui donne ses artères marginales et longe le bord gauche du cœur*) • **Artères septales** (*qui plongent dans l'épaisseur du septum interventriculaire*) 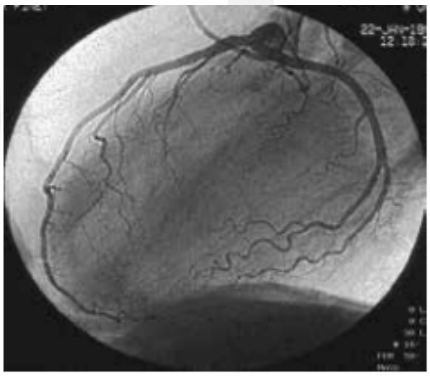 ***Incidence en OAG 90° correspondant à un profil*** 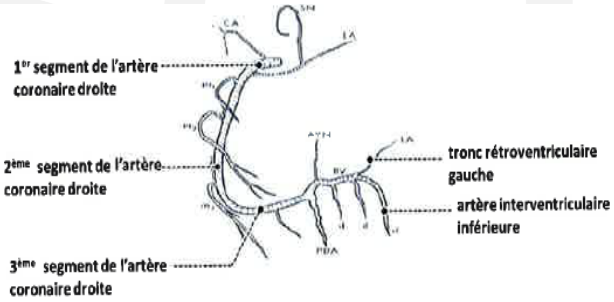 **CORONAIRE GAUCHE** **- INCIDENCE EN OBLIQUE ANTÉRIEUR GAUCHE 90° (PROFIL) -** 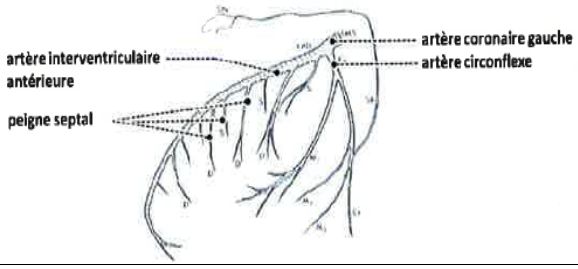
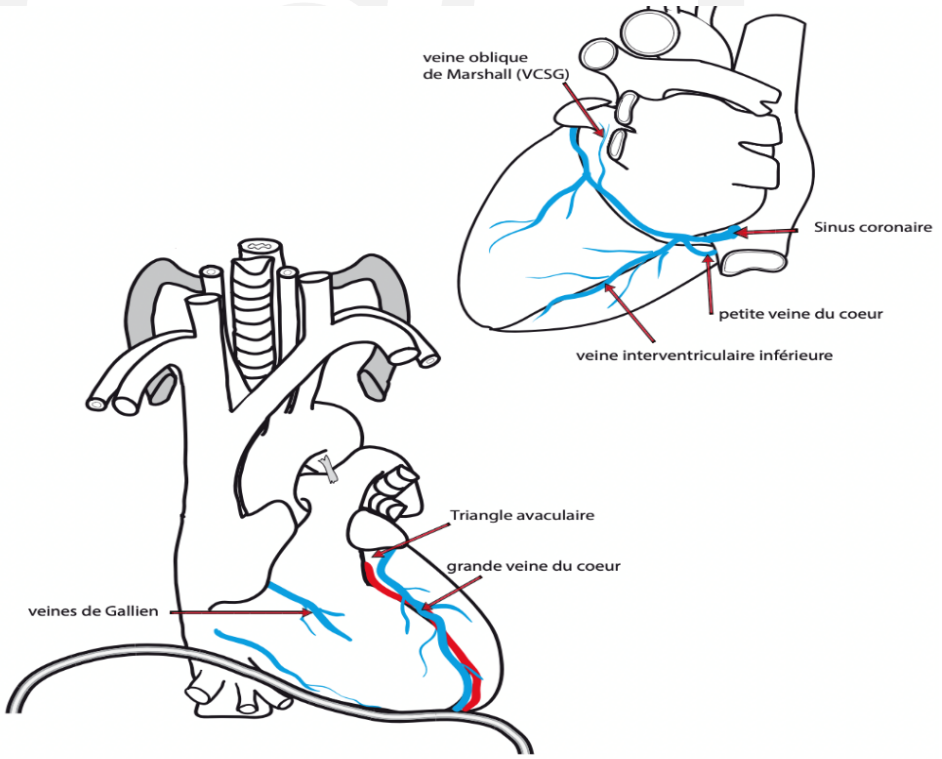
III. Vascularisation veineuse du cœur	**Systèmes veineux**		
Sinus veineux coronaire	**Taille**	• **3 cm** de long • **12 mm** de large	
	Trajet	• Chemine dans le sillon **interventriculaire inférieur gauche** • S'abouche dans l'**atrium droit**	
	Draine la quasi-totalité du sang veineux du cœur :	• Reçoit la **grande veine du cœur** (grande veine coronaire)	• Naît de l'apex du cœur • Monte dans le sillon interventriculaire antérieur • Rejoint le sillon atrio-ventriculaire gauche • Reçoit la veine oblique de Marshall
		• Reçoit la veine **interventriculaire inférieure**	
		• Reçoit la **petite veine du cœur**	• Chemine dans le sillon coronaire inférieur droit
Petites veines cardiaques	• Veines de **Galien** • Veines **ventriculaires antérieures droites** • Se jettent dans l'**atrium droit**		
Veines minimes du cœur	• Veines de **Thebesius** • Veines des **parois cardiaques** • Se jettent dans les **cavités cardiaques**		
Schéma